

boletín galego de
medicina legal e forense



ASOCIACION GALEGA DE MEDICOS FORENSES
Número 22

Febrero 2016

SUMARIO

1. EDITORIAL.
2. HISTOPATOLOGIA DE UN CASO FORENSE DE HIPEROSTOSIS FRONTAL INTERNA. Serrulla F, Arias MD.
3. ATLAS PARA LA DETERMINACIÓN DE LA LATERALIDAD EN RESTOS ÓSEOS HUMANOS. Argote N, San Pedro Z.
4. ASOCIACIÓN ESPAÑOLA DE ANTROPOLOGÍA Y ODONTOLOGÍA FORENSE. MEMORIA DE LA VII REUNIÓN CIENTÍFICA "LA ANTROPOLOGÍA Y LA PATOLOGÍA FORENSE EN LA INVESTIGACIÓN JUDICIAL". Muñoz Hernández V, Viéitez López A.
5. HOMICIDIO POR OCLUSIÓN DE ORIFICIOS RESPIRATORIOS CON ALMOHADA. Herrero Regalado L, Hevia Ruiz P, Sancho Jiménez J, Camacho Santos R, Monzó Blasco A, Molina Aguilar P.
6. TRAUMATISMO CARDIACO: PRESENTACIÓN COMO ROTURA CARDIACA E INFARTO DE MIOCARDIO. REVISIÓN. Hernando Lorenzo AE, García-Nieto Gómez-guillamón F, Wilhelmí Ayza M, Menchaca Anduaga A.
7. TROMBOSIS DE STENT CORONARIO: MANEJO PRÁCTICO EN LA SALA DE AUTOPSIAS. Cascallana Bravo D, Gordo V, Cascallana JL.
8. LA EVOLUCIÓN DEL CONCEPTO DE AUTONOMÍA EN LA BIOÉTICA ESPAÑOLA: 1989-2006. Simón Kortadi B.
9. NOVEDADES BIBLIOGRÁFICAS.

TRAUMATISMO CARDIACO: PRESENTACIÓN COMO ROTURA CARDIACA E INFARTO DE MIOCARDIO. REVISIÓN. *BLUNT CARDIAC INJURY: PRESENTATION AS CARDIAC RUPTURE AND MYOCARDIAL INFARCTION. PREVIEW.*

HERNANDO LORENZO AE¹, GARCÍA-NIETO GÓMEZ-GUILLAMÓN F², WILHELMI AYZA M MENCHACAANDUAGAA⁴.

RESUMEN.

OBJETIVOS: Revisar los traumatismos cardíacos cerrados, especialmente la rotura cardíaca y el Infarto Agudo de Miocardio postraumático (IAMpt). **MATERIAL Y MÉTODOS:** Se describen 4 casos de rotura cardíaca externa, con resultado de muerte y 2 casos de IAMpt con supervivencia: Se realiza una revisión de la bibliografía sobre el tema. **CONCLUSIONES:** Los traumatismos cardíacos cerrados, causados en nuestro medio generalmente por accidentes de tráfico, pueden tener múltiples manifestaciones, desde arritmias cardíacas de diferente gravedad, hasta rotura cardíaca, interna o externa, así como expresarse como un infarto agudo de miocardio. Ante traumatismos graves que afecten al tórax, debe actuarse con un alto índice de sospecha, pues de un diagnóstico certero y precoz, y de un tratamiento oportuno, puede depender la supervivencia o la muerte del paciente, lo cual tiene gran trascendencia para los médicos asistenciales. Por otra parte, deben conocerse por los médicos que actúan en el ámbito médico-legal y pericial, tanto estas entidades, como las modificaciones legislativas recientes, que establecen nuevas bases para la valoración de las secuelas derivadas de este tipo de lesiones.

PALABRAS CLAVE: TRAUMATISMO CARDÍACO CERRADO, CONTUSIÓN MIOCARDICA, COMMOTIO CORDIS, ROTURA CARDÍACA, INFARTO DE MIOCARDIO POSTTRAUMÁTICO.

ABSTRACT.

OBJECTIVES To review blunt cardiac trauma, mainly cardiac rupture and posttraumatic myocardial infarction (IAMpt). **MATERIAL AND METHODS:** Four cases of fatal external cardiac rupture and 2 cases of IAMpt with survival are described. Bibliographic review is made. **CONCLUSIONS:** Blunt cardiac trauma, mainly caused in our country by traffic crashes, can show multiple expressions, ranging from arrhythmias of different severity to external or internal cardiac rupture, and also may be the cause of a myocardial infarction. If severe chest trauma happens, a high index of suspicion should exist, since according to a correct and prompt diagnosis, survival or death of the injured patient may occur, what is extremely important for attending doctors. On the other hand, these conditions should be well known by doctors working in the legal area and as expert witnesses, as so recent legal guides and rules that have been implemented, establishing new basis for medical evaluation of impairment, disability and sequelae due to this kind of injuries.

KEY WORDS: BLUNT CARDIAC INJURY, MYOCARDIAL CONTUSION, COMMOTIO CORDIS, CARDIAC RUPTURE, POSTTRAUMATIC MYOCARDIAL INFARCTION.

CONTACTO: Antonio Hernando Lorenzo. C/ Joaquin María López, 23 - 5º-D. 28015 - Madrid, Tfno: 91 549 71 89, Email: herloren@telefonica.net, herloren@arrakis.es

1. INTRODUCCION.

Se presentan cuatro casos de rotura cardíaca y dos de infarto agudo de miocardio traumático (IAMpt), tras accidentes de tráfico, como expresión de traumatismos cardíacos cerrados, y se revisan estos conceptos.

A) CASO 1:

Mujer de 43 años. Atropellada por dos vehículos cuando cruzaba una avenida en una localidad de 50.000 habitantes del sur de España sobre las 8 horas de comienzos de enero (noche). Fallece "in situ".

- 1 Médico. Especialista en Medicina Intensiva y Cardiología. Magister Universitario en Valoración del Daño Corporal y en Medicina de los Seguros Privados.
- 2 Médico. Especialista en Medicina Intensiva y en Anestesiología y Reanimación. Magister Universitario en Valoración del Daño Corporal y en Medicina de los Seguros Privados
- 3 Médico. Especialista en Cirugía Cardiovascular. Magister Universitario en Valoración del Daño Corporal
- 4 Enfermera. Directora de Enfermería del SUMMA112. Madrid. Master en el Estudio de las Emergencias, Catástrofes y Colaboración Internacional

La autopsia del cadáver refería: altura: 166 cms y pesa 74,4 kg, Lesiones: Herida contusa en región frontal de 7 cm. Fractura de huesos propios, herida contusa en hemiabdomen derecho, de 28 cm. de longitud, herida contusa en cara lateral externa y anterior de muslo derecho de 39cms., herida contusa en cara anterior de pierna derecha de 3 cm.

Al examen interno de la cavidad craneal: Hematoma subgaleal parieto-occipital bilateral. Fractura occipital que se extiende a base de cráneo a nivel de fosa posterior y media. Hemorragia subaracnoidea focal más intensa en región fronto-temporal basal bilateral. El encéfalo tiene un peso de 1020 g. En cuello: Fractura de atlas y axis con afectación medular. En cavidad torácica: Fractura de ambas clavículas. Fractura completa de la arcada costal derecha a nivel de la línea axilar posterior. Fracturas de la 1ª a 3ª costillas izquierdas. Hemoneumotórax bilateral. Los pulmones pesan 240 g. el izquierdo y 980 g. el derecho.

El pulmón derecho presenta múltiples contusiones en su cara anterior y el izquierdo presenta un desgarro de 1 cm. en el lóbulo superior. Rotura pericárdica.

El corazón pesaba 290 g con unos ejes transversos y longitudinales de 8 cm. y 9 cm. respectivamente. El ventrículo izquierdo tiene un espesor de 1,3 cm. en la pared libre y 1.3 cm. en el tabique interventricular, el ventrículo derecho tiene un espesor de 0,4 cm. Las arterias coronarias son permeables en los cortes practicados. Presenta rotura traumática a nivel del ápex.

En abdomen, fractura completa de la sínfisis púbica. Hemoperitoneo. Hígado con un peso de 1740 g. Presenta estallido del lóbulo derecho. Bazo de 150 g. de peso, presenta desgarro a nivel del hilio vascular. Riñones pálidos, con un peso de 145 g. el derecho y 180 g. el izquierdo. El derecho presenta hemorragia subcapsular y a nivel del hilio vascular. Útero no grávido, con un mioma en su espesor de 3 cm. de diámetro.

Los diagnósticos anatómo-patológicos macroscópicos fueron: Traumatismo craneal

severo con fractura craneal y hemorragia subaracnoidea. Traumatismo raquídeo severo con fractura de atlas y axis. Traumatismo torácico severo con fracturas costales múltiples, hemoneumotórax y rotura cardíaca. Traumatismo abdominal severo con hemoperitoneo por estallido hepático y desgarro esplénico.

B) CASO 2:

Mujer de 67 años, ocupante del asiento posterior derecho, sin cinturón de seguridad, de turismo que sufre accidente de circulación en carretera nacional, consistente en la colisión frontal excéntrica entre el turismo Ford Fiesta, y un camión portacontenedores.

El turismo Ford Fiesta presentaba impacto en su ángulo delantero derecho con hundimiento de dicha parte hacia el interior del vehículo, afectando a órganos del motor, frontal, paragolpes delantero, ambas aletas, capó, óptica delantera, techo, transmisión, suspensión, eje delantero, luna parabrisas astillada. Sobre el lateral derecho en su parte delantera se hallaba totalmente destrozado, afectando a ambas puertas, ventanillas de dicho lateral. Los airbag delanteros se hallaban activados. El neumático delantero derecho se hallaba reventado por el golpe. El neumático trasero derecho se hallaba sin presión. Los demás neumáticos se hallaban con presión.

El camión presentaba impacto sobre el ángulo delantero derecho y lateral delantero derecho, afectando al paragolpes, eje delantero destrozado, transmisión, suspensión, dirección, órganos del motor, con desviación de la rueda delantera izquierda, hundimiento de la rueda delantera derecha hacia la zona trasera, puerta delantera derecha, depósito de combustible, elementos de la zona trasera de la cabina al desplazarse la rueda hacia atrás. El neumático delantero derecho quedó destrozado, así como la llanta de dicha rueda al circular la rueda sin presión en dicho neumático. Todos los demás neumáticos de vehículo se encontraban con presión.

El conductor del camión, varón de 27 años, en el momento del accidente hacía uso del cinturón de seguridad; resultó ileso.

La conductora del turismo Ford Fiesta, de 37 años, hacía uso del cinturón de seguridad, habiéndose desplegado también el airbag; resultó herida leve. Una niña de 2 años, ocupaba el asiento posterior izquierdo; no hacía uso del dispositivo de retención infantil que existía en el vehículo, ya que según un testigo del accidente la posición final de la niña se hallaba boca abajo, debajo de la fallecida; resultó herida leve.

La citada ocupante, mujer de 67 años, que falleció "in situ", había sufrido las siguientes lesiones: Traumatismo craneal con scalp frontal derecho de 10 cm, hematoma frontal izquierdo, hematoma maxilar inferior izquierdo, fractura de huesos propios. Fractura de clavícula izquierda. Fractura de muñeca izquierda. Fractura clavícula derecha. Fractura de muñeca derecha. Traumatismo torácico con fractura de arco anterior de costillas derechas desde 2ª hasta 8ª. Fractura de arco anterior de costillas izquierdas desde 3ª hasta 8ª. Infiltrado hemático en intercostales en todo el peto esternocostal. Hemotórax abundante. Herida inciso-contusa en cara anterior de ventrículo izquierdo. Traumatismo abdominal con estallido lóbulo hepático derecho. Estallido esplénico. Fractura de tercio medio de fémur derecho. Múltiples hematomas en cara anterior de MMII. Excoriaciones en cara anterior tercio medio tibia izquierda.

En esta ocupante, se habría producido una compresión cardíaca entre la pared torácica anterior y la columna vertebral.

C) CASO 3:

Varón de 63 años, conductor de ciclomotor, que sufre accidente de tráfico consistente en la colisión por embestida frontolateral oblicua izquierda del ciclomotor contra un turismo, al salir éste de un stop, en casco urbano de población de 4.500 habitantes.

Las lesiones sufridas produjeron su muerte en el lugar del accidente; consistían en abrasión en región frontal izquierda, herida incisa inframentoniana, abrasión torácica y abdominal desde zona infraclavicular izquierda hasta espina ilíaca anterosuperior derecha, herida incisa en dorso de mano derecha, traumatismo torácico, con fracturas costales múltiples (2ª a 5ª) izquierdas y fractura de 1ª costilla derecha, con rotura pericárdica y rotura cardíaca, con desgarramiento del ventrículo izquierdo a nivel de la punta, con hemotórax. El citado motorista fallecido presentaba una tasa de alcoholemia de 2 grs/l.

No se le realizó apertura de cavidad craneal al considerar que estaban claras las causas de la muerte.

D) CASO 4:

Varón de 47 años de edad, conductor, sin cinturón de seguridad, de turismo Opel Corsa que sufre accidente de circulación en carretera autonómica, consistente en colisión frontolateral de la parte frontal de vehículo Opel Corsa (sin airbag), con la parte lateral delantera derecha de turismo Chevrolet Lacetti, cuyo conductor, que viajaba con cinturón de seguridad, resultó herido leve.

Los vehículos siniestrados sufrieron los siguientes daños: Opel Corsa: Fuerza principal de impacto situada en el frontal delantero y afectan a la totalidad del mismo. Daños de gran consideración. Gran parte de los daños se encuentran en el frontal delantero, rotura y abolladura del capó y aletas, rotura de la óptica delantera, parachoques, retrovisores e interior del salpicadero; parabrisas rajado, abolladuras en lateral derecho e izquierdo. Los elementos mecánicos del interior del capó se encuentran desplazados, pérdida de líquidos del motor, pérdida de partes de los bajos.

Chevrolet Lacetti: Fuerza principal de impacto situada en el lateral derecho, aproximadamente entre la puerta delantera y aleta delantera, afectando prácticamente a la totalidad del vehículo, siendo los daños de gran

consideración. Gran parte de los daños se centran en el lateral delantero derecho y parte del frontal de ese mismo lado; deformación del lateral derecho hacia el interior del habitáculo, también de parte del techo, rueda delantera derecha descuadrada y reventada; parabrisas delantero, parachoques, capó, retrovisor derecho y óptica delantera rotos; pérdida de líquidos del motor, pérdida de parte de los bajos.

En el interior del habitáculo el lado derecho a la altura de la puerta delantera, está ocupado por la deformación tras la colisión y rotura del salpicadero.

El citado conductor fallecido, había sufrido las siguientes lesiones: Traumatismo craneal con heridas frontales y contusión frontal. Traumatismo torácico con fracturas costales múltiples bilaterales con hemotórax derecho de más de 2,8 litros por rotura cardiaca y pulmonar bilateral. Traumatismo abdominal con rotura-estallido hepático, fractura cerrada de muñeca izquierda. Fractura cerrada de codo izquierdo, heridas incisas (2) en rodilla derecha. Herida superficial en rodilla y pierna izquierdas. Fractura cerrada de fémur y rodilla derechos.

E) CASO 5:

Varón de 18 años de edad, conductor de ciclomotor, que sufre accidente de circulación sobre las 03 horas de primeros de septiembre, en la vía interurbana en urbanización, consistente en salida de vía de ciclomotor, tras golpear en el bordillo de la derecha, impactando finalmente contra un árbol.

El citado motorista sufrió las siguientes lesiones: Traumatismo craneoencefálico escala Glasgow 9-15. Fractura craneal cerrada (fractura conminuta de suelo y paredes de órbita izquierda, fractura conminuta de pared anterior y laterales de seno maxilar izquierdo, fractura de base de pterigoides izdo, hematoma facial izdo., fractura de rama ascendente de mandíbula izda., Lesión difusa tipo II. Infarto cerebral por trombosis de arteria carótida interna derecha en porción intracavernosa.

Traumatismo torácico: Fractura de clavícula izquierda. Fracturas costales múltiples (1ª y 3ª dchas), neumotorax traumático, contusión pulmonar bilateral (derecho y LII.) Contusión cardiaca, IAM anterior por disección coronaria de arteria descendente anterior.

Cursó, desde el punto de vista cardiológico, y en la fase aguda, con un infarto agudo de miocardio, con depresión severa de la fracción de eyección, que tras diversos tratamientos, que incluyeron colocación de stent intracoronario y posteriormente la inyección de células madre en miocardio, mejoró su situación funcional, quedando una depresión leve de la fracción de eyección.

Su acompañante, mujer de 16 años de edad, sufrió esguince cervical, plexopatía braquial izquierda, mínimo neumotorax y derrame pleural izquierdos, nodulos cavitados pulmonares, fractura diafisaria de tercio distal de peroné derecho, herida en cara interna del retro pie.

F) CASO 6:

Varón de 46 años, sin enfermedades previas conocidas; hábito tabáquico. Sufre accidente como conductor de motocicleta, (550 cc), con casco integral, -astillado en rama mandibular-, con colisión contra un vehículo que estaba aparcado en una vía rápida, tras ser colisionado por otro turismo. Atendido por SAMUR, se aprecia bradicardia extrema y Glasgow de 3, iniciando RCP y recuperando latido eficaz tras un minuto de masaje cardíaco. Se procede a inmovilización cervical, intubación orotraqueal, inserción de vías periféricas e infusión de volumen. En el ECG se aprecia elevación del ST de V1 a V5. En el traslado a centro hospitalario, presenta nueva parada cardíaca en asistolia que requiere RCP avanzada, recuperando latido eficaz tras varios minutos de masaje cardíaco y una ampolla de adrenalina.

En la valoración inicial en el hospital se aprecia, entre otros: TA 90/50, herida en mentón, herida en rafe inguinal de 3-4cms.,

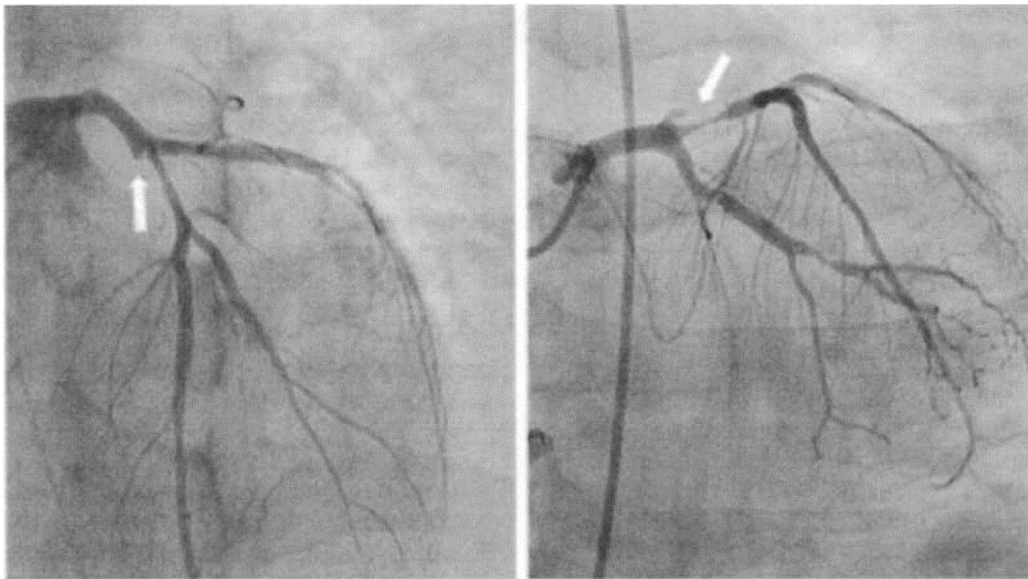
deformidad a nivel de muslo y pierna con acortamiento y crepitación en el tercio medio de pierna.

Presenta nueva parada cardíaca por FV, que se revierte a RS con masaje cardíaco y desfibrilación a 200 julios.

Se realiza mapeo radiológico con TC con contraste IV, encontrándose fractura de rama ascendente de mandíbula, fracturas costales 4^a, 5^a, 6^a y 7^a izquierdas y 3^a y 4^a derechas, fractura de fémur y tibia y peroné dchas. cerradas; avulsión de cabeza de peroné y luxación interfalángica proximal de 5^o dedo manodcha.

En el ECG hay RS, imagen de BCRD, elevación del ST de V2 a V5,1 y aVL con imagen especular inferior. El Ecocardiograma transtorácico muestra: Ventrículo Izquierdo no dilatado, con hipertrofia concéntrica leve, aquinesia-hipoquinesia severa en cara anterior, lateral y septo anterior de predominio mediodistal con extensión a ápex estricto y segmentos distales inferoposteriores. FE subjetiva de 35-40%. Alteración de la relajación. Ventrículo Derecho y aparato valvular sin alteraciones. Con el diagnóstico de IAM postraumático y tras descartar lesiones hemorrágicas graves, se inicia antiagregación. Se traslada a sala de Hemodinámica donde se realiza coronariografía urgente, encontrando disección en DAproximal y placa rota en Tronco distal, con Flujo TIMI 3.

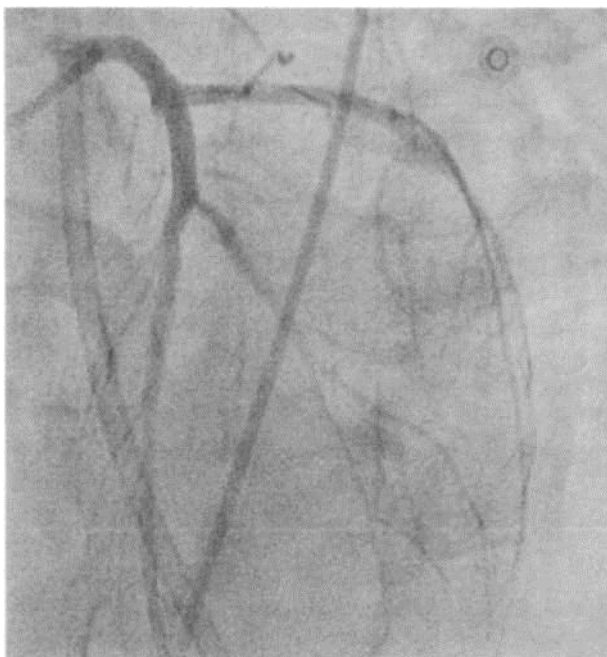
FOTOGRAFIA 1: Roturas coronarias



Se mantuvo la antiagregación y se indicó repetir coronariografía en una semana, según evolución clínica. Se inmovilizaron las fracturas y se suturó la herida escrotal. Posteriormente se realizó osteosíntesis quirúrgica de sus lesiones óseas y traqueostomía. A la semana se realizó nueva coronariografía programada y dirigida a control de la lesión y tratamiento

definitivo, que mostró lesión focal en arteria obtusa marginal, rama de la arteria circunfleja, sobre la que se colocó stent directo y placa rota en tronco distal - arteria descendente anterior proximal, con zona aneurismática-hematoma, sobre la que se colocó stent fármacoactivo, añadiéndose AAS a la antiagregación con ticagrelor.

2016.



Presentó mejoría progresiva de su situación neurológica y respiratoria pudiéndose desconectar de la ventilación mecánica, decanular y trasladar a planta convencional de hospitalización a las 3 semanas.

2. DISCUSION Y COMENTARIOS.

Los casos referidos ilustran una serie de circunstancias sumamente interesantes, desde el punto de vista médico-legal, referidas a lesiones en accidentes de tráfico; así, en la mujer del caso 1, resultó ilustrativo, además de explicar los mecanismos lesivos, tratar de determinar en cuál de los dos atropellos se produjeron las lesiones mortales de la peatón, así como tratar de explicar la evitabilidad o inevitabilidad del atropello por parte de los conductores de los turismos, ya que se trataba de la situación denominada “el peatón que surge”, o *“the emergent pedestrian”*, en la literatura anglosajona.

En el caso 2, además de darse la característica intrínseca de gravedad del accidente, por la circunstancia de

incompatibilidad de masas de los dos vehículos afectados, y el tipo de colisión (frontal), la ocupante fallecida incurrió en un riesgo adicional al viajar sin cinturón de seguridad.

En el caso 3, el motorista fallecido circulaba con una tasa de alcoholemia que habría afectado sus facultades, en lo que se refiere a percepción de situación de peligro y a su reacción frente a la situación de riesgo.

En el caso 4, de nuevo se pone de manifiesto la necesidad de utilizar el cinturón de seguridad como elemento de seguridad pasiva, así como se observa la existencia de patrones de lesión en miembros inferiores correspondientes a la denominada “lesión por salpicadero” ó “dashboard injury” en la literatura anglosajona, que también afectaba a la lesionada fallecida del caso 2.

Los casos 5 y 6 corresponden a sendos varones, quienes sufren accidente (de ciclomotor y de motocicleta de alta cilindrada, respectivamente), con la consecuencia (entre otras), de sufrir un infarto agudo de miocardio por lesión de una arteria coronaria principal, con

buena evolución, a pesar de que la situación inicial era muy grave, con una depresión grave de la función ventricular en el primer caso, y especialmente en el motorista del caso 6, quien se recuperó de tres paradas cardíacas, tratadas adecuadamente y con éxito, con una situación funcional residual muy buena.

La contusión cardíaca, es un término que se ha considerado se debe sustituir por el de traumatismo cardíaco cerrado[1], y constituye en la actualidad la causa más frecuente de muerte entre los traumatizados en accidentes fatales por lesiones viscerales que pasan inadvertidas[2].

Desde que Beck[3], en 1935, describió el fenómeno de la contusión cardíaca muchos estudios científicos han analizado la patología, diagnóstico y tratamiento de los traumatismos cardíacos no penetrantes. En base a su posición anatómica entre el esternón y las vértebras torácicas, el corazón está expuesto a cualquier impacto súbito sobre el esternón así como a fuerzas de compresión aplicadas sobre el tórax.

Las lesiones cardíacas varían desde las más leves, aparentemente, como es la concusión o *commotio cordis*[4] hasta la ruptura -como sucedió en el caso de los cuatro primeros pacientes que comentamos-.

Comparada con la contusión, la concusión se caracteriza por ausencia de daño celular en el miocardio, ya que causa daño funcional, mientras que la primera ocasiona daño estructural. No obstante, ambas pueden deberse a mecanismos lesivos similares.

La contusión cardíaca es una lesión concomitante en traumatismos contusos, no penetrantes, sobre el tórax y frecuentemente es un trastorno benigno. La mayor parte de las contusiones cardíacas son consecuencia de accidentes de tráfico.

Estas lesiones varían desde los pacientes que presentan desgarros anatómicos graves hasta los que sólo manifiestan arritmias cardíacas después del accidente[5].

Aunque estas contusiones fueron descritas

ya desde el siglo XVIII, no fue hasta la epidemia actual de traumatismos torácicos (en relación con los accidentes de automóviles) cuando esta entidad acaparó la atención de los cirujanos.

Actualmente constituye una entidad clínica probada histológicamente en animales de experimentación sometidos a traumatismos torácicos y su número se eleva a medida que hay más información[6]. Estas lesiones son análogas a las contusiones pulmonares y se traducen por un hematoma con infiltración de sangre en el miocardio.

Por su localización anterior detrás del esternón, el ventrículo derecho suele ser el más afectado por este tipo de traumatismo.

El traumatismo indirecto en el tórax, provocado por la desaceleración rápida de los vehículos a grandes velocidades, supone un alto porcentaje de estas lesiones; también pueden producirse en caídas de alturas o por aplastamientos y golpes en el tórax.

La contusión miocárdica puede causar la muerte al determinar la producción de arritmias de diverso tipo, -taquicardias ventriculares o fibrilación ventricular, bloqueos cardíacos avanzados, etc.-, pudiendo asociarse otros tipos de arritmias, tales como extrasístoles mono o bifocales, taquicardia sinusal inexplicable, fibrilación auricular, bloqueo de rama, etc., o puede producirse claramente un infarto.

Su frecuencia es variable, y se refieren cifras con el 9,4 % de los traumatismos cerrados del tórax[7], en el 15 % de las autopsias por traumatismos[8], en el 20 % de los sujetos que sufren lesiones torácicas por aplastamiento y si fuesen monitorizados los pacientes con traumatismos torácicos, los porcentajes podrían elevarse hasta el 76 %.

Se ha referido[9] que para golpes sobre el tórax de baja energía, con traumatismo no penetrante que produzca muerte súbita, el infarto debe producirse directamente sobre el corazón.

La iniciación de la fibrilación ventricular (FV) puede estar mediada por un incremento brusco

e intenso de la presión intracardiaca. La prevención de la muerte súbita por golpes sobre el tórax durante deportes precisa que se diseñe un equipo protector que cubra todas las zonas de la pared torácica que están sobre el corazón, incluso durante movimientos corporales y cambios posicionales que pueden producirse con actividades atléticas.

La muerte súbita por golpes sobre la pared torácica relativamente leves (*commotio cordis*) se ha descrito en la literatura médica desde finales de los años 70.

La *commotio cordis* se entiende como “una parada cardiaca instantánea” que es producida por golpes sobre el tórax con trauma no penetrante en ausencia de cardiopatía o una lesión morfológica identificable sobre la pared torácica o el corazón.

Puede darse la producción de shock cardiogénico, con hipocontractilidad miocárdica, sin que llegue a demostrarse afectación coronaria, con recuperación parcial de la fracción de eyección transcurridos meses o años[10].

La rotura cardíaca es una lesión torácica de gran riesgo vital inmediato, dado el compromiso hemodinámico que produce. Se da en grandes traumatismos torácicos (traumatismos torácicos abiertos y heridas por arma de fuego o arma blanca, así como en traumatismos torácicos cerrados de gran energía).

La rotura cardíaca produce un taponamiento cardíaco masivo al llenarse el saco pericárdico con la sangre procedente de las cavidades cardíacas. Si es una rotura abierta, origina un shock hipovolémico con hemotórax masivo, sin taponamiento cardíaco, y el pronóstico es fatal; -sería la lesión que presentó el conductor fallecido que comentamos-.

En España, la causa más frecuente de traumatismo cardíaco es el secundario al traumatismo torácico sufrido tras un accidente de tráfico, bien por contusión directa en la cara anterior del tórax o por mecanismo de aceleración-deceleración con afectación cardíaca y ocasionalmente vascular. Sin

embargo, en los últimos años se ha observado, posiblemente en relación con la utilización de mecanismos pasivos de seguridad como el “airbag” en los automóviles, que el índice de lesiones secundarias a traumatismo torácico directo ha disminuido de manera considerable.

La *American Association for the Surgery of Trauma (AAST)* y en concreto su comité *Organ Injury Scaling (OIS)* desarrolló en 1994 una escala con seis niveles para objetivar la severidad del traumatismo cardíaco[11], con el fin de describir uniformemente las diferentes lesiones, realizar una gradación respecto al nivel de afectación cardíaca y evaluar su pronóstico. Más recientemente se han utilizado también otras clasificaciones[12]. Pueden darse lesiones asociadas de corazón y grandes vasos, que por lo general son mortales[13].

La incidencia de daño cardíaco en el traumatismo torácico cerrado se ha cifrado en torno al 10-16%. La etiología más frecuente del traumatismo cardíaco cerrado en nuestro medio es el accidente de tráfico, pero también puede ser una consecuencia de caídas de altura, golpes recibidos en peleas o por la práctica de deportes de riesgo.

Los principales mecanismos de afectación del corazón durante un accidente de tráfico son la compresión brusca del mismo entre el esternón y la columna vertebral y el movimiento de aceleración-deceleración, que es el origen de múltiples lesiones, tanto cardíacas como de los grandes vasos del tórax.

Por lo general afecta a las cámaras de baja presión, -cavidades derechas (aurícula y ventrículo derechos)-, y por su mayor proximidad al esternón, la pared libre de ventrículo derecho es la más propensa a sufrir una contusión cardíaca[14], principalmente cuando la contusión es frontal. Sin embargo, entre los que llegan vivos al hospital, la auricular derecha es la cámara afectada con mayor frecuencia. En hasta el 30% de los casos, la rotura afecta a más de una cámara.

En muchas ocasiones se observan lesiones valvulares sin afectación de la pared libre y, aunque no son muy frecuentes, se han descrito

casos de grave disfunción de la válvula tricúspide o mitral. El traumatismo afecta generalmente al aparato subvalvular y lesiona las cuerdas tendinosas y los músculos papilares; estas lesiones se manifiestan coincidiendo con la diástole, cuando el ventrículo se encuentra distendido. La válvula aórtica se lesiona por rotura directa del anillo o por afectación de la aorta ascendente. También pueden objetivarse fistulas entre cavidades.

Según Perchinsky[15], el traumatismo cardíaco cerrado, en su mayoría producido en el contexto de accidentes de tráfico, puede causar rotura miocárdica como resultado de la compresión cardíaca entre el esternón y la columna, por impacto directo (traumatismo esternal, o por lesión por desaceleración, o por una combinación de ellas.

Puede producir rotura de los músculos papilares, rotura de la pared libre cardíaca o del tabique interventricular. Las cámaras cardíacas afectadas, en orden decreciente de frecuencias, son el ventrículo derecho, el ventrículo izquierdo, la aurícula derecha y la aurícula izquierda.

El traumatismo cerrado sobre el pericardio desarrolla, por regla general, poca repercusión clínica, ya que muchos desgarros que se producen en esta estructura pasan desapercibidos, aunque ocasionalmente puede originar complicaciones como derrames pericárdicos con o sin taponamiento cardíaco, bien de forma aguda o subaguda[16].

En ocasiones, la presencia de líquido se cronifica, originando con el tiempo una pericarditis constrictiva que en algunos casos ha hecho necesaria la práctica de una pericardiectomía. Si el desgarro pericárdico es muy amplio, el corazón puede desplazarse e incluso herniarse con las complicaciones consecuentes.

El máximo exponente del traumatismo cardíaco cerrado es la rotura cardíaca[17] bien sea de la pared libre, el septo interventricular, los músculos papilares o las cuerdas tendinosas.

La rotura de la pared libre es la manifestación

más frecuente del traumatismo cardíaco, pero su diagnóstico en la mayoría de las ocasiones se realiza durante la necropsia. La rotura traumática del septo interventricular es menos frecuente.

La disfunción traumática del aparato subvalvular mitral origina insuficiencia de dicha válvula en mayor o menor grado, dependiendo de si la rotura se circunscribe a una sola cuerda o es más extensa

Más frecuente es la afectación de la válvula aórtica, que en la mayoría de las ocasiones se asocia a una lesión traumática de la aorta ascendente, que puede ser debida a disección o rotura. La localización más habitual de la rotura traumática de la aorta se circunscribe al istmo aórtico, justo por debajo del origen de la arteria subclavia izquierda. Sólo ocasionalmente se observan lesiones múltiples ocasionadas por diferentes mecanismos en el mismo traumatismo torácico.

Swank. G. y cols[18] , refieren que entre las cinco lesiones principales torácicas por deceleración (contusión miocárdica, rotura traumática de aorta, fractura esternal, volet torácico y rotura traqueo-bronquial), las lesiones coexistentes son llamativamente raras. Los autores revisaron las historias clínicas de todos los pacientes con diagnósticos finales de las lesiones mencionadas anteriormente tratadas en el Centro Médico de la Universidad de New Jersey en Newark, en los diez años precedentes a 1997.

Entre 142 pacientes, todas víctimas de accidentes de tráfico hubo 38 contusiones miocárdicas, 36 roturas traumáticas de aorta, 33 fracturas esternales, 28 volets torácicos y 7 roturas traqueobronquiales. Hubo seis lesiones coexistentes (3,5%).

Las lesiones torácicas por deceleración se producen cuando un individuo se mueve hacia delante y se detiene repentinamente, golpeando con alguna parte del tórax con algún obstáculo que está fijo o se mueve a una velocidad mucho menor.

Los accidentes de tráfico son la causa más frecuente y los ocupantes de los asientos delanteros son los más vulnerables. Las caídas desde altura son otras causas de ese tipo de lesiones.

Las lesiones principales a menudo con riesgo vital, incluyen rotura traumática de aorta, rotura traqueo-bronquial, contusión miocárdica, fractura esternal y volet torácico. Algo sorprendente es la observación de que raramente se ven cualquiera de estas lesiones combinadas en el mismo paciente.

Por ejemplo un choque frontal entre automóviles y conductores comparables, produce una fractura esternal sufrida por un conductor y una rotura traumática de aorta por el otro.

Los autores mantienen la hipótesis de que esas lesiones torácicas por deceleración, pueden producirse por combinación y que los pacientes con ellas raramente llegan vivos al hospital y que si lo hacen, el pronóstico es sombrío.

La observación infrecuente de lesiones asociadas, puede deberse a que dichas lesiones no se reconocen, debido a que la víctima muere en la zona del accidente o poco tiempo después de la llegada al hospital, y no se realiza la autopsia. Si se observan lesiones coexistentes, el pronóstico es malo, ya que en este estudio se observó una mortalidad del 67%. Si existía asociación de tres lesiones torácicas por deceleración, el pronóstico era incluso peor, mostrando una mortalidad del 100%.

La incidencia de contusión miocárdica es difícil de valorar, por la simple razón de que el diagnóstico es a menudo impreciso. Han existido diversos criterios, tales como presencia de arritmias que requieren tratamiento farmacológico, otros criterios tales como mecanismo lesivo, elevación enzimática, trastorno de contractilidad en el ecocardiograma, etc.

Bertinchant y cols[19], refieren que “la incidencia referida de contusión miocárdica tras trauma torácico cerrado, varía entre el 0% y el

76% de pacientes, dependiendo de los criterios utilizados para establecer el diagnóstico”.

En su estudio de 94 pacientes, la contusión miocárdica se diagnosticó en el 28% y el diagnóstico se basó en hallazgos significativos, electrocardiográficos o ecocardiográficos. El 31% de pacientes tenían fractura esternal y el 39% volet torácico. De interés es que la incidencia de fractura esternal entre los 68 pacientes con sospecha de tener, pero en quienes no se encontró que hubieran sufrido contusión miocárdica, no fue significativamente diferente (36%) de los pacientes en quienes se confirmó contusión miocárdica (31 %).

Respecto a la rotura cardíaca en el traumatismo torácico cerrado, Patetsios P. y cols[20], refieren que el traumatismo cerrado de tórax puede producir una serie de diferentes lesiones cardíacas en función de diferentes mecanismos. La lesión más frecuente incluye rotura cardíaca, insuficiencia valvular y rotura de cava inferior auricular. Incluso estas lesiones son relativamente raras.

En una revisión retrospectiva de 10 años de todos los pacientes con traumatismo ingresados en su centro, Perchinsky y cols[15], refirieron solamente 27 pacientes con lesión cardíaca cerrada (el 0,16% de todos los pacientes con traumatismo cerrado).

La incidencia de lesión cardíaca producida por punción directa desde una costilla fracturada es todavía más rara. En su serie de 27 pacientes, Perchinsky y cols., refirieron sólo un paciente al que atribuyeron el desgarro cardíaco a la punción por una costilla fracturada.

Una revisión de la literatura mundial realizada en el año 2000, revelaba cinco casos referidos de lesiones penetrantes cardíacas directamente atribuibles a fracturas costales en los que la evolución del paciente estaba bien definida[21][22][23][24][25],

Fulda G. y cols[26], en una revisión de más de 20.000 pacientes ingresados en un centro de trauma de nivel 1 identificaron 59 pacientes que precisaron cirugía de urgencia por esta causa.

Vieron que 37 pacientes (el 63%) tenían rotura aislada de una cámara cardiaca, el 29% (17 pacientes) tenían rotura pericárdica aislada y solo el 8% (5 pacientes) tenían rotura combinada de pericardio y de una cámara cardiaca.

Un total de 18 pacientes (30,5%) tenían rotura ventricular, estando afectado el lado derecho en 12 pacientes (67%) y el 22% tenían desgarro ventricular derecho (4 pacientes). Dos pacientes (11%) sufrieron roturas biventriculares. De los que tuvieron desgarro auricular (26 pacientes -un 44% del total-), tenían desgarro de aurícula derecha 17 siendo la más frecuente.

En esta serie, un total de 35 pacientes tenían una historia documentada suficientemente para valorar lesiones asociadas, y de los 35, 17 (un 51%) tenían algún tipo de lesión en la cabeza, de ellos 13 con traumatismo cráneo-encefálico cerrado, 6 con fracturas faciales múltiples y 3 con fractura de cráneo. Las lesiones torácicas fueron muy frecuentes, sufriendo fracturas costales múltiples.

Se encontraron lesiones abdominales en 15 pacientes (el 43%) siendo la lesión en hígado la más frecuente observándose en 8 pacientes. Sufrieron traumatismo de miembros 14 pacientes (un 40%) de ellos 7 con fracturas en miembros inferiores y 3 con fracturas en miembros superiores. (En los pacientes de los casos que comentamos, efectivamente se daban lesiones asociadas graves, constituyendo politraumatismos).

Se han postulado siete mecanismos de rotura cardiaca en el traumatismo cerrado:

1.- Impacto directo en la zona precordial. 2.- Efecto hidráulico que se produce cuando una fuerza significativa se dirige al abdomen y miembros inferiores. La fuerza se trasmite a través del abdomen hacia el sistema venoso. Una elevación muy brusca y muy intensa de la presión venosa se trasmite al corazón, especialmente a la aurícula. Estos pacientes pueden tener rotura auricular y posiblemente ventricular sin evidencia de traumatismo directo en pared torácica. 3.- Compresión. El corazón

resulta atrapado entre el esternón y la columna vertebral. 4.- Lesiones por aceleración y desaceleración. Debido a la diferencia entre la movilidad del corazón y la de sus fijaciones, una desaceleración rápida puede llevar a desgarros del corazón y sus fijaciones a los vasos fijos. Este es probablemente el mecanismo de las lesiones aurículo-cava. 5.- Lesión "por onda explosiva" -Blast-, La tremenda presión generada por la fuerza de la onda explosiva dirigida al tórax puede romper las cámaras cardiacas. 6.- Golpe confusivo. La contusión cardiaca se ha considerado mortal a través de la producción de arritmias malignas. Puede producirse rotura cardiaca tardía secundaria a necrosis miocárdica tras la contusión referida. 7.- Trauma penetrante secundario. Fragmentos de costillas o esternón fracturado por el traumatismo cerrado tienen la posibilidad de penetrar en una cámara cardiaca.

Getz y cols[27], sugirieron que el factor determinante entre la rotura ventricular frente a la auricular depende de la fase del ciclo cardiaco en el cual se produzca el incremento brusco de la presión cardiaca. Por lo tanto la rotura ventricular es más probable que se produzca hacia el final de la diástole y la rotura auricular que se produzca en la sístole tardía cuando todas las válvulas están cerradas.

Las lesiones cardíacas, como se ha comentado, varían desde las más leves, como es la concusión o commotio cordis hasta la ruptura. Comparada con la contusión, la concusión se caracteriza por ausencia de daño celular en el miocardio, ya que causa daño funcional, mientras que la primera ocasiona daño estructural. No obstante, ambas pueden ser ocasionadas por mecanismos lesivos similares.

Como se ha comentado, la previamente denominada contusión cardíaca, es una lesión concomitante en traumatismos contusos, no penetrantes, sobre el tórax y frecuentemente es un trastorno benigno. La mayor parte de las contusiones cardíacas son consecuencia de accidentes de tráfico.

Estas lesiones varían desde los pacientes que presentan desgarros anatómicos graves o

mortales, hasta los que sólo manifiestan arritmias cardíacas después del accidente[5].

Aunque estas contusiones fueron descritas ya desde el siglo XVIII, no fue hasta la epidemia actual de traumatismos torácicos (en relación con los accidentes de automóviles) en que esta entidad acaparó la atención de los cirujanos[28].

Hoy día constituye una entidad clínica probada histológicamente en animales de experimentación sometidos a traumatismos torácicos y su número se eleva por día cada vez que se tiene más información de ella[29].

Estas lesiones son análogas a las contusiones pulmonares y se traducen por un hematoma con infiltración de sangre en el miocardio.

Por su localización anterior detrás del esternón, el ventrículo derecho suele ser el más afectado por este tipo de traumatismo, al producirse la compresión brusca e intensa del corazón entre el esternón o la pared torácica y la columna vertebral.

El traumatismo indirecto en el tórax, provocado por la desaceleración rápida de los vehículos a grandes velocidades, representa un alto porcentaje de estas lesiones; también pueden producirse en caídas de alturas o por aplastamientos y golpes en el tórax. El traumatismo cardíaco cerrado puede causar la muerte al determinar la producción de arritmias de diverso tipo, -taquicardias ventriculares o fibrilación ventricular, bloqueos cardíacos avanzados, etc.-, pudiendo asociarse otros tipos de arritmias, tales como extrasístoles mono o bifocales, taquicardia sinusal inexplicable, fibrilación auricular, bloqueo de rama, etc., o puede producirse claramente un infarto.

Su frecuencia es variable, algunas estadísticas la destacan con el 9,4 % de los traumatismos cerrados del tórax⁷, en el 20 % de los sujetos que sufren lesiones torácicas por aplastamiento y si fuesen monitorizados los pacientes que sufren traumatismos torácicos, los porcentajes podrían elevarse hasta el 76 %.

La afectación de cámaras de baja presión,

causante de hemopericardio, a pesar de su extrema gravedad, puede permitir un tratamiento quirúrgico con supervivencia [30][31][32],

La rotura interna, puede afectar a septo o a estructuras valvulares, siendo éstas últimas infrecuentes; así, por ejemplo desde 1964 hasta 2010 se habían descrito 82 casos de rotura valvular mitral, -músculos papilares y/o velos-[33], La rotura de músculo papilar, especialmente el anterior, suele cursar con un deterioro hemodinámico grave, precisando cirugía urgente.

Respecto al infarto agudo de miocardio (IAMpt) traumático, se han descrito diferentes causas tales como golpes sobre el tórax en situaciones deportivas[34][35][36].

Aunque la causa mas frecuente son los accidentes de tráfico, en vehículos motorizados, y se producen de forma prácticamente única en la edad adulta, se han descrito en actividades se ha descrito algún caso en niños muy pequeños[37], Johannes L Bjornstad, y cols[38], refieren que en los traumatismo cerrados de tórax, una manifestación puede ser el infarto agudo de miocardio, por disección de una arteria coronaria.

Parmley LF y cols[39], referían ya en un trabajo clásico sobre 546 casos de autopsia, por traumatismo cardíaco cerrado, 9 casos de rotura de arteria coronaria y un caso de desgarro de la íntima coronaria; en ninguno de los casos había obstrucción coronaria.

Se ha referido que para golpes sobre el tórax de baja energía, con traumatismo no penetrante que produzca muerte súbita, el infarto debe producirse directamente sobre el corazón[40].

La iniciación de la fibrilación ventricular (FV) puede estar mediada por un incremento brusco e intenso de la presión intracardiaca. La prevención de la muerte súbita por golpes sobre el tórax durante deportes precisa que se diseñe un equipo protector que cubra todas las zonas de la pared torácica que están sobre el corazón, incluso durante movimientos corporales y cambios posicionales que pueden producirse

con actividades atléticas. La muerte súbita por golpes sobre la pared torácica relativamente leves (*commotio cordis*) se ha descrito en la literatura médica desde finales de los años 70.

La *commotio cordis* se entiende como “una parada cardíaca instantánea” que es producida por golpes sobre el tórax con trauma no penetrante en ausencia de cardiopatía o una lesión morfológica identificable sobre la pared torácica o el corazón.

Aunque el infarto de miocardio secundario a traumatismo torácico cerrado se ha referido como posiblemente debido a espasmo coronario[41], (debería realizarse siempre estudio angiográfico (coronariografía) para descartar la existencia de lesiones arterioescleróticas que justificasen la producción del infarto.

Las arterias coronarias, pueden presentar desgarras, disecciones, fístulas, trombosis o espasmos[42], que pueden ser difíciles de diagnosticar, debiéndose recurrir al estudio necrópsico en determinados casos[43].

Puede producirse oclusión coronaria con la producción de infarto de miocardio tras el traumatismo cerrado de tórax, siendo las causas más frecuentes de infarto de miocardio asociadas al trauma, los accidentes de tráfico (alrededor de las 2/3 partes) y los accidentes deportivos (algo más del 15%).

Se ha considerado que el infarto agudo de miocardio secundario a trauma torácico es una entidad rara, aunque con un alto índice de sospecha y con la mejora de medios diagnósticos, se está diagnosticando con mayor frecuencia.

Christensen MD y cols[44] refirieron 77 casos de infarto agudo de miocardio y 1 de angina de pecho después de producirse traumatismo cerrado de tórax, ocurridos entre 1974 y 2005. Los autores estudiaron la edad y distribución por sexo, el tipo de traumatismo, los hallazgos angiográficos y el intervalo de tiempo entre el traumatismo y la angiografía. La distribución de edad fue atípica, comparada con el infarto agudo de miocardio en general; 82% de los pacientes

con infarto agudo de miocardio tras traumatismo torácico cerrado tenían menos de 45 años de edad y sólo el 2,5% más de 60 años.

El traumatismo más frecuente fué en accidentes de tráfico y la arteria coronaria izquierda descendente anterior fue el vaso más frecuentemente afectado. La angiografía mostró 12 casos con vasos completamente normales que habían podido ser debido el infarto agudo de miocardio a infarto o recanalización. Otros 31 casos mostraron oclusión sin arterioesclerosis que sugería fuertemente una relación causal entre el traumatismo y la oclusión consiguiente. Parece probable que un daño menor pueda llevar a una estenosis a largo plazo y los autores sospechan que esta secuencia está generalmente poco mencionada y referida en la literatura médica, lo que podría tener implicaciones médico legales.

Por lo tanto el infarto agudo de miocardio debe ser considerado en pacientes que sufren dolor torácico tras traumatismo torácico cerrado y debido a que el infarto agudo de miocardio traumático podría ser a menudo ser resultado de un desgarro o disección de la íntima, el tratamiento trombolítico podría empeorar la situación por lo que debe ser considerado como método preferible de actuación la intervención coronaria percutánea, como ha sido referido recientemente[45].

Se cree que en muchas ocasiones el origen de la isquemia miocárdica es el espasmo coronario sobre una lesión ateromatosa previa en un paciente con gran componente de estimulación adrenérgica[46].

La diferencia anatómo-patológica entre una contusión cardíaca y un infarto es el territorio adyacente: en la contusión es normal mientras que en el infarto existe una zona de transición isquémica entre la necrosis y el tejido sano. Desde el mismo modo, en una contusión la necrosis tiende a ser anfractuosa, con cicatrización irregular, mientras que en el infarto, la necrosis presenta características más regulares con fibrosis generalizada[39]

La afectación coronaria suele localizarse en arteria descendente anterior, principalmente

cerca de su origen, y es la responsable del 66% de infartos de miocardio postraumáticos, afectándose la coronaria derecha en un 25% y la circunfleja en alrededor de un 9%[47],

Entre los posibles mecanismos involucrados en el trauma cardiaco y coronario están el proceso repentino de aceleración/desaceleración y el incremento de la presión intratorácica, que produce fuerzas de fricción sobre la arteria coronaria y consecuente desgarro de la íntima del bazo, agregación plaquetaria y trombosis intracoronaria[48], o la complicación de una placa ateromatosa preexistente [49],

Oliva PB y cols[50], refieren dos pacientes que desarrollaron un IAM transmural debido a una obstrucción grave de la arteria coronaria derecha proximal tras traumatismo torácico cerrado. Ninguno tenía historia de cardiopatía isquémica y ambos tenían una arteria coronaria izquierda arteriográficamente normal. En un paciente se produjo la resolución significativa de la obstrucción subtotal en tres meses.

Los mecanismos sugeridos de oclusión de arteria coronaria son un desgarro de la íntima o una hemorragia subintimal con trombosis luminal o ambos. El espasmo y la agregación plaquetaria pueden contribuir. A pesar de un gran número de accidentes de tráfico, la obstrucción de la arteria coronaria derecha debido a traumatismo torácico cerrado no se había descrito previamente hasta esta fecha (1979). Esto sugiere que hubiera podido pasar desapercibida y debe sospecharse especialmente en personas con lesiones sobre la zona esternal y un infarto agudo de miocardio.

La oclusión de la arteria coronaria derecha tras traumatismo torácico cerrado, aunque infrecuente, ha sido descrita posteriormente, incluso recientemente[51], asociándose como en este caso a fractura esternal, contusión pulmonar en lóbulo superior izquierdo, y consolidación en ambos lóbulos inferiores, sugerente de contusión pulmonar bilateral, con hemotórax bilateral.

El electrocardiograma mostraba imagen de infarto agudo de miocardio inferior con elevación

del segmento ST con derivaciones inferiores (II, III y aVF) y depresión del segmento ST en derivaciones I, aVL. Una angiografía coronaria urgente mostró oclusión ostial de la arteria coronaria derecha; tras el pase de la oclusión de la arteria coronaria derecha con una guía metálica, se observó disección de la arteria coronaria derecha tratada con balón y stent, reestableciéndose un flujo normal.

Se destaca la importancia de un alto índice de sospecha de existencia de lesión arterial coronaria e infarto agudo de miocardio tras el traumatismo torácico cerrado.

Gustavsson CG y cols[52], habían descrito en 1992 el caso de un varón de 37 años con oclusión de arteria coronaria derecha tras accidente de bicicleta con traumatismo torácico cerrado sobre la escápula izquierda.

La angiografía mostró lesión en arteria coronaria derecha tras observarse elevación del segmento ST en el electrocardiograma, y a pesar de ser tratado quirúrgicamente con éxito con revascularización efectiva, el paciente desarrolló un infarto de miocardio inferior(IAM)transmural.

Se refiere que la oclusión de arteria coronaria tras traumatismo torácico cerrado es rara, especialmente la oclusión de la arteria coronaria derecha; cuando se produce, el impacto es generalmente frontal (accidente de automóvil) y no dorsal como en este caso.

Los autores refieren que según su conocimiento este fue el primer caso de cirugía de bypass en situación de isquemia transmural aguda.

Se han descrito otros casos de lesión de arteria coronaria derecha tras trauma cerrado de tórax[53], habiéndose descrito la utilidad de la revascularización así como del estudio intravascular de la lesión[54],

Pifarré R, y cols[55] habían descrito en 1982 dos casos de pacientes que habían sufrido infarto agudo de miocardio transmural por oclusión completa de la arteria coronaria izquierda proximal post-traumatismo torácico cerrado.

Uno desarrolló rotura de septo ventricular con aneurisma ventricular y el otro un aneurisma ventricular agudo, ambos cursando con insuficiencia cardíaca congestiva; ninguno tenía historia de cardiopatía isquémica y ambos tenían arteria coronaria derecha y circunfleja normales en la arteriografía. Un desgarro de la íntima o una hemorragia subintimal con trombosis luminal, o ambos, son los mecanismos sugeridos de oclusión de la arteria coronaria. Ambos pacientes fueron intervenidos quirúrgicamente con éxito; al primer paciente se le realizó cierre de la comunicación interventricular y resección del aneurisma ventricular; la arteria coronaria izquierda volvió a situación normal y no precisó injerto aortocoronario. Al segundo paciente se le realizó arteriotomía de la arteria descendente anterior con embolectomía con catéter de Fogarty y bypass aortocoronario combinado con resección del aneurisma ventricular.

Oren A, y cols[56] describieron ya en 1976, el caso de un paciente de 35 años que sufrió infarto de pared diafragmática transmural inmediatamente tras sufrir un traumatismo no penetrante en tórax. Durante los meses siguientes desarrolló una angina de pecho intensa y se realizó arteriografía coronaria; se demostró una oclusión completa de la arteria coronaria circunfleja a los 2cms. distal a su origen y en contraste con la mayoría de casos publicados previamente, en este caso no se observaban signos de arterioesclerosis en otras arterias coronarias; debe ser asumido por tanto, que el traumatismo cerrado puede inducir oclusión coronaria completa con infarto, incluso en sujeto con arterias coronarias normales.

Goktekin O y cols[57], describen el caso de un paciente varón de 36 años que sufrió un infarto de miocardio anterolateral mortal tras una lesión torácica cerrada sufrida en un accidente de tráfico con un automóvil. Las lesiones de las arterias coronarias asociadas al traumatismo torácico cerrado afectan predominantemente a la arteria descendente anterior; los autores refieren que es el primer caso de oclusión completa traumática del tronco principal de coronaria izquierda demostrado por angiografía coronaria.

Loss DM, y cols[58] refieren el caso de 41 años que desarrolló angina de pecho persistente tras traumatismo torácico cerrado; una coronariografía a los tres meses de lesión mostró 80% de oclusión de la arteria descendente anterior media; no había evidencia de arterioesclerosis en el resto de arterias coronarias.

S. J. Yoon y cols[59], refieren el caso de un paciente de 66 años que ingresó por disnea y dolor torácico y había sufrido unas 20 horas antes un traumatismo torácico cerrado tras accidente de tráfico.

Presentaba múltiples fracturas bilaterales (8ª y 9ª derechas y 6ª y 7ª izquierdas y derrame pleural y el ECG mostraba elevación del segmento ST en derivaciones V2 a V5 con ondas Q en derivaciones V1 a V5. Había elevación de la creatin-quinasa con una fracción MB positiva y una troponina elevada.

Un ecocardiograma mostraba una fracción de eyección ventricular izquierda deprimida, -del 40%- y aquinesia de segmentos anterior y anteroseptal desde la base al ápex, siendo los resultados de una gammagrafía con talio 201 consistentes con un infarto agudo de miocardio anterior.

La coronariografía mostró un estrechamiento excéntrico y discreto del 50% en el ostium de la arteria descendente anterior que parecía deberse a un flap disecado; se realizó ecografía intracoronaria que mostró una placa calcificada excéntrica con disección en el ostium de la descendente anterior. Permaneció hemodinámicamente estable; fue tratado con losaríán y aspirina durante 2 años; una coronariografía de control a los 2 años mostró un estrechamiento luminal excéntrico del 20% en la arteria descendente anterior proximal desde el ostium con calcificación grave y curación completa de una disección previa.

El ecocardiograma mostró una función sistólica ventricular izquierda ligeramente mejorada con una FE del 45% sin mejoría en las anomalías de contractilidad de pared regional (aquinesia de la pared anterior y anteroseptal desde la mitad del ventrículo izquierdo al ápex).

La ecografía intracoronaria (IVUS, -Intravascular Ultrasound-), proporciona una visión transversal de una parte específica de la vascularización; es útil para detectar enfermedad arterioesclerótica coronaria leve o moderada valorando una lesión intermedia angiográficamente y una estenosis coronaria antes y después de la intervención con catéter.

Las lesiones de arteria coronaria principal izquierda que a menudo son difíciles de cuantificar utilizando angiografía, debido a la superposición de ramas, enfermedades difusas o a la localización ostial de la enfermedad, son ideales para un estudio con IVUS.

Proporciona un método para describir y clasificar las características morfológicas de los vasos coronarios y los efectos de la angioplastia coronaria; esta información podría ser útil para determinar la estrategia más adecuada para tratar la disección[61], lo que ha sido confirmado por otros autores[62].

Aunque el método preferente para el diagnóstico es la angiografía coronaria[62], se han utilizado otros métodos diagnósticos como la ecografía transesofágica[63], la gammagrafía[64][65], y más recientemente la realización de angioTC[66].

El tratamiento en la fase aguda debe realizarse en Unidades de Cuidados Intensivos con monitorización de presiones pulmonares y gasto cardíaco, y en ciertos casos apoyo mediante fármacos inotrópicos, o ayuda mecánica -por (ej. balón de contrapulsación intraaórtico-[67].

Se han descrito tratamientos combinados[68], aunque actualmente el método habitual es la intervención coronaria percutánea, ya utilizada hace años[69].

Aunque la lesión coronaria suele afectar a un solo vaso[70], se ha descrito también la afectación concomitante de arteria coronaria izquierda y derecha tras el traumatismo torácico cerrado[71], en un paciente joven tras accidente de tráfico con activación de airbag. Sufrió un infarto agudo de miocardio extenso, de

localización anterior e inferior, por oclusión de arteria descendente anterior y coronaria derecha; tras intento de coronariografía, los ostiums de ambas arterias no pudieron ser canulados probablemente por formación de trombos. El paciente falleció y la autopsia mostró hematomas epicárdicos que afectaban separadamente a arterias coronarias izquierda y derecha, y a seno coronario, sin signos de coronaria y/o aortica. Los autores refieren que este es el primer caso de oclusión de ambas coronarias secundario a trauma torácico cerrado produciendo IAM en un joven sin signos previos decoronariopatía.

Ante la sospecha de lesión coronaria tras traumatismo torácico, se deben realizar las pruebas diagnósticas dirigidas a la confirmación/exclusión de la lesión, dada la potencial gravedad de la lesión[72], para establecer el tratamiento oportuno.

En algún caso, la evolución del paciente tras la producción del IAM traumático, ha requerido trasplante cardíaco[73]. Casos como ese, en relación con la nueva valoración de secuelas e indemnizaciones por lesiones derivadas de accidentes de circulación, que entró en vigor el 1 de enero de 2016, supondrían un concepto muy a tener en cuenta, por ej., en el capítulo de "gastos médicos futuros". En otros casos, pueden desarrollarse, incluso tardíamente, complicaciones hemodinámicas[74], que pueden precisar cirugía.

En presencia de un traumatismo torácico, sobre todo en la zona precordial, se debe sospechar la existencia de una afectación cardíaca, lo que hará que se pongan en marcha procedimientos diagnósticos para su confirmación o exclusión[75][76], sobre todo si el lesionado es joven[77].

Se han descrito casos de oclusión coronaria por compresión externa por hematoma tras traumatismo, con mortalidad diferida (8 días) tras el traumatismo[78], por lo que ante la existencia de signos de isquemia miocárdica tras traumatismos torácicos, debe sospecharse su existencia, en base a los antecedentes traumáticos.

Desde el punto de vista médico-legal y pericial, en España los traumatismos directos tóraco-esternales, productores de lesiones causadas en accidentes de circulación, se valoran como secuelas con Infarto de miocardio postraumático derivado de traumatismo toraco-esternal (Código 04007, 10-20 puntos), y que cursan con Fracción de eyección disminuida (Códigos 04001-04004, 5-90 puntos) y que han precisado prótesis vasculares (stent) (Código 05018, 8-25 puntos). Esta tipificación de secuelas facilita la valoración pericial del Infarto de miocardio postraumático respecto al anterior baremo, con el que era preciso una valoración individualizada.

En el Capítulo IV del nuevo baremo, que entró en vigor el 1 de enero de 2016, no está contemplada la contusión cardíaca como secuela. Los términos contusión cardíaca y contusión miocárdica, tan ampliamente usados en la clínica, son términos poco precisos y de difícil categorización, por no haber unanimidad ni en la definición del término ni en el diagnóstico del cuadro. En el nuevo baremo se usa un criterio más próximo a la clasificación de la *American Association for Surgery of Trauma*.

Es importante la diferenciación entre Infarto de miocardio postraumático derivado de traumatismo toraco-esternal (Código 04007) del Infarto de miocardio postraumático sin traumatismo toraco-esternal por desestabilización de estado anterior y presentado en un máximo de 72 horas desde la ocurrencia del accidente (Código 04008).

Ambos presentan distintos mecanismos de producción, presentación, diagnóstico, tratamiento y secuelas. La diferencia entre ellos, así como la diferencia entre si es IAM postraumático o no postraumático, se realiza según se establezca o no el nexo causal después del estudio en profundidad del tipo y presentación del accidente, las lesiones sufridas y la historia clínica, con los hallazgos diagnósticos y los antecedentes del lesionado. De esa forma se podrán valorar correctamente las secuelas.

Se ha visto que los pacientes ingresados por

trauma torácico cerrado presentan un aumento de diagnósticos de IAM a su alta, con un aumento de riesgo; también se encontró mayor incidencia de IAM en lesionados de abdomen y pelvis.

La reconstrucción médica del accidente, debería ser capaz de explicar el mecanismo y forma de producción de la lesión cardíaca. Con los signos y síntomas del lesionado y con las pruebas complementarias, se establecerá el diagnóstico de Infarto Agudo de Miocardio. El ECG inicial y luego seriado es de absoluta importancia en el diagnóstico.

Se complementará con Ecocardiografía y determinación de troponina. El mejor tratamiento es la revascularización coronaria precoz, siempre que sea posible.

Establecer si el IAM ha sido previo o posterior al accidente tiene una enorme importancia médico-legal. Hay que indagar especialmente en las circunstancias del accidente, así como en patologías previas del lesionado, especialmente de riesgo cardiovascular.

Los criterios de nexo causal, basados en los criterios clásicos de Sir Bradford Hill, Muller y Cordonier, modificados por Simonin y otros, y que han sido ya tratados anteriormente por otros muchos compañeros, entre ellos y recientemente por el Dr. D. Juan Gabriel de la Cruz Rodríguez, en la Jornada sobre Valoración del Daño Corporal, celebrada en Badajoz, el 23 de mayo de 2014, establecerán la relación entre el accidente y la lesión.

En síntesis, recordar que los criterios se pueden resumir en:

- Criterio de Intensidad: traumatismo de suficiente intensidad para producir las lesiones evidenciadas. Es distinto en caso de ocupante de vehículo con cinturón de seguridad que en el impacto directo de conductor de moto, especialmente con pasajero.
- Criterio Etiológico: Adecuado a su etiología traumática.

- Criterio Topográfico: traumatismo torácico, muchas veces con lesiones asociadas.
 - Criterio de Continuidad: Encadenamiento anatómico-clínico, con continuidad de manifestaciones.
 - Criterio Cronológico: Adecuación temporal, a considerar el tiempo de latencia. Las alteraciones ECG y el dolor isquémico son de aparición inmediata, aunque puede haber un intervalo silente si la arteria coronaria lesionada permanece suficientemente permeable durante un tiempo. En ciertos casos, puede haber manifestaciones de isquemia miocárdica tardías, tipo angina de pecho o IAMM[44],
 - Criterio de Especificidad: Exclusión de preexistencia de daño (integridad de la zona), y exclusión de una causa extraña al traumatismo. La lesión arterial única, va a favor del origen traumático, aunque se han descrito roturas traumáticas sobre placa arteriosclerótica. También, la producción de IAM en un enfermo joven, apoya el criterio[79].
3. BECK C.S.: Development of a new blood supply to the heart by operation. *Ann.Surg.* 102:801,1935
 4. DAROK M, BEHAM-SCHMID C, GATTERNIG R, ROLL P. Sudden death from myocardial contusion following an isolated blunt force trauma to the chest. *Int J Legal Med.* 2001;115:85-9
 5. FABIAN TC. Myocardial contusion in blunt trauma: clinical characteristics, means of diagnosis and implications for patient's management. *Trauma* 1988;28(1):50
 6. BERESKY R, KLINGER R, PEAKE J. Myocardial contusion: when does it have clinical significance? *J Trauma* 1988;28:64
 7. PAONE RF, PEACOCK JB, SMITH DL. Diagnosis in myocardial contusion. *South Med J* 1993; 86:867
 8. KISSANE RW. Traumatic heart disease. *Circulation* 1952; 6:421
 9. LINK M.S., MARON B.J. y cols., Impact directly over the cardiac silhouette is necessary to produce ventricular fibrillation in an experimental model of commotio cordis, *J. Am. Coll. Cardiol.*, 2001 ; 37:649-54
 10. FAYNA RODRÍGUEZ-GONZÁLEZ AND EFRÉN MARTÍNEZ-QUINTANA, Cardiogenic shock following blunt chest trauma, *J. Emerg Trauma Shock.* 2010 Oct-Dec; 3(4): 398-400
 11. MOORE EE, MALANGONI MA, COGBILL TH, SHACKFORD SR, CHAMPION HR, JURKOVICH GJ, MCANINCH JW, TRAFON PG. Organ injury scaling. IV: Thoracic vascular, lung, cardiac, and diaphragm. *J Trauma.* 1994; 36(3):299
 12. RUDUSKY BM. Classification of myocardial contusion and blunt cardiac trauma *Angiology.* 2007;58:610-3
 13. PRÊTRE R, CHILCOTT M. Blunt trauma to the heart and great vessels. *N Engl J Med.* 1997;336:626-32
 14. CHIU WC, D'AMELIO LF, HAMMOND JS. Sternal fractures in blunt chest trauma: a practical algorithm for management. *Am J Emerg Med* 1997; 15:252-255
 15. PERCHINSKY M.J., W.B. LONG, AND J.G. HILL, Blunt Cardiac Rupture, *Arch Surg.* 1995.130: p. 852-857
 16. ECHEVARRÍA JR, SAN ROMÁN A. Evaluación y tratamiento de los traumatismos cardíacos, *Rev. Esp. Cardiol.* 2000; 53:727-735
 17. ROGERS FB, LEAVITT BJ. Upper Torso Cyanosis: a marker for blunt cardiac rupture. *Am J Emerg Med* 1997; 15:275-276
 18. SWAN, K. G. JR., SWAN, BETSY C. BS, SWAN, KENNETH G. Decelerational Thoracic Injury, *J. Trauma,* 2001, Vol. 51:970-974

Así, la producción de un IAM tras un traumatismo, puede plantear aspectos médico-legales que deben ser analizados con cuidado y rigor, dadas las posibles repercusiones[80].

AGRADECIMIENTOS.

Al personal de la Unidad Coronaria y del Servicio de Cardiología del H.U. "12 de Octubre" de Madrid por su ayuda, a Dña Mónica Silva d'Arquea por su labor de secretaria, a los médicos forenses gallegos por su interés, simpatía y generosidad.

Bibliografía.

1. ORLIAGUET, G., FERJANI, M., RIOU B., The Heart in Blunt Trauma, *Anesthesiology* 2001 ; 95:544-8
2. WALT A J. The early care of the injured patient. American College of Surgeons. Philadelphia: W.B. Saunders, 1982:137

19. BERTINCHANT JP, POLGE A, MOHTY D, NGUYEN-NGOC-LAM R, ESTORC J, COHENDY R, et al. Evaluation of incidence, clinical significance, and prognostic value of circulating cardiac troponin I and T elevation in hemodynamically stable patients with suspected myocardial contusion after blunt chest trauma, *J. Trauma*, 2000;48:924-931
20. PATETSIOS P. y cols. Lacerations of the Left Ventricle from Rib Fractures alter Blunt Trauma, *J. Trauma*, Vol. 49, Oct. 2000, pag. 771-773
21. GLOCK Y COLS. Cardiac Damage In Nonpenetrating Chest Injuries, *J. Cardiovasc. Surg.* 1989;30:27-33
22. SUSZKO B. Heart Injury Caused by a Rib Fragment, *Pol Tyg Lek*, 1968; 23:595;
23. GLOCK y cols. Left Ventricular Perforation by a Rib Fracture Following Closed Thoracic Trauma, *Ann. Chir. Thorac. Cardiovasc.* 1986;40:98-101
24. BOURGUIGNON y cols. Heart Injury Following Closed Thoracic Injury, *Ann. F. Anesth. Reanim.* 1996; 15:1088-1089
25. GALVIN y cols. Fractured Rib with Penetrating Cardiopulmonary Injury, *Surg.* 1993; 56:558-559).
26. FULDA G. y cols. Blunt Traumatic Rupture of the Heart and Pericardium: A Ten-year Experience (1979-1989)", *J. Trauma*, 31; 2, Feb 1991,167-173
27. GETZ y cols. Blunt Cardiac Trauma Resulting in Right Atrial Rupture, *J.A.M.A.*, 255:761-763,1986,
28. MATTOX KL, FLINT LM, CARRICO CJ, GROVER F, MEREDITH J, MORRIS J, RICE C, RICHARDSON D, RODRIQUEZ A, TRUNKEY DD, Blunt cardiac injury, *J. Trauma*. 1992;33(5):649
29. BERESKY R, KLINGER R, PEAKE J. Myocardial contusion: when does it have clinical significance? *J Trauma* 1988; 28:64
30. DE MARIA E, GADDI O, NAVAZIO A, MONDUCCI I, TIRABASSI G, GUIDUCCI U., Right atrial free wall rupture after blunt chest trauma, *J Cardiovasc Med (Hagerstown)*. 2007;8(11):946
31. LEAVITT BJ, MEYER JA, MORTON JR, CLARK DE, HERBERT WE, HIEBERT CA, Survival following nonpenetrating traumatic rupture of cardiac chambers, *Ann Thorac Surg.* 1987;44(5):532
32. NAMAI A, SAKURAI M, FUJIWARA H. Hve cases of blunt traumatic cardiac rupture: success and failure in surgical management, *Gen Thorac Cardiovasc Surg.* 2007; 55(5):200).
33. PASQUIER M, SIERRA C, YERSIN B, DELAY D, CARRON PN, Traumatic mitral valve injury after blunt chest trauma: a case report and review of the literature, *J Trauma*. 2010; 68(1):243
34. ALCOCER GMA y cols. Infarto agudo del miocardio secundario a trauma cerrado de tórax, *Rev. Mex. Cardiol.* 2014; 25 (2): 121-125
35. VASUDEVAN AR, KABINOFF GS, KELTZ TN, GITLER B. Blunt chest trauma producing acute myocardial infarction in a rugby player. *Lancet* 2003; 362:370
36. IVÁN DIAZ y cols, Infarto agudo del miocardio debido a trauma cerrado de tórax, *Acta Médica Colombiana*, Vol. 32 N° 2, Abril-Junio 2007, 93-96
37. MORES J., CABANA J. y cols, Infarto de miocardio secundario a trauma torácico en la primera infancia, *Arch, argent, pediatr/2001; 99 (1), 51 -54*
38. JOHANNES L BJORNSTAD, JOHAN PILLGRAM-LARSEN, THEIS TONNESSEN, Coronary artery dissection and acute myocardial infarction following blunt chest trauma, *World J Emerg Surg.* 2009; 4:14
39. PARMLEY LF, MANION WC, MATTINGLY TW. Nonpenetrating traumatic injury of the heart. *Circulation.* 1958;18:371-396
40. LINK M.S., MARON B.J. y cols., "Impact directly over the cardiac silhouette is necessary to produce ventricular fibrillation in an experimental model of commotio cordis", *J. Am. Coll. Cardiol.*, 2001; 37:649-54
41. DIAZ-MENDEZ, VÁSQUEZ-CORTÉS J.A., Infarto del miocardio secundario al traumatismo torácico cerrado. Informe de un caso, *Rev. Med. Inst. Mex. Seguro Soc.* 2010; 18(5):563-566
42. ÁRBOL LINDE F, y cols., Aneurisma de Arteria Coronaria e Infarto Agudo de Miocardio Secundario a Traumatismo Torácico, *Med. Intensiva* 2000; 24; 278-280
43. LEDLEY G., YAZ DAN FAR S. y cols., Acute thrombotic coronary occlusion secondary to chest trauma treated with intracoronary thrombolysis, *Am. Heart J.*, 1992; 123(2), 518-521
44. CHRISTENSEN MD, NIELSEN PE Y SLEIGHT P., Prior blunt chest trauma may be a cause of single vessel coronary disease; hypothesis and review, *Int. J. Cardiol.*, 2006; 108(1): 1-5
45. XUE LI, YONGHONG LEI, QIANGSUN ZHENG, Case Report: Myocardial Infarction Caused by Coronary Artery Dissection due to Blunt Injury: Is Thromboaspiration an Appropriate Treatment?, *Hellenic J Cardiol* 2014; 55: 61-64.
46. ECHEVARRÍA JR, SAN ROMÁN A., Evaluación y tratamiento de los traumatismos cardiacos, *Rev. Esp. Cardiol.* 2000; 53(5); 727-735.
47. HILGENBERG AD, AUSTEN WG Traumatismo del corazón y grandes vasos, en Eagle KA, Haber E, DeSanctis RW, Austen WG, editores. *La práctica de la cardiología, Normas del Massachusetts General Hospital.* 2ª Ed., Panamericana, 1991

48. BANZO I., MONTERO A y cols, Coronary artery occlusion and myocardial infarction: a seldom encountered complication of blunt chest trauma. *Clin. Nucl. Med.*, 1999;24(2), 94-96
49. MARCUM JL, BOOTH DC, SAPIN PM. Acute myocardial infarction ca-used by blunt chest trauma: successful treatment by direct coronary angioplasty. *Am Heart J* 1996;132:1275-7.
50. OLIVA PB, HILGENBERG A., MCELROY D., Obstruction of the proximal right coronary artery with acute inferior infarction due to blunt chest trauma, *Ann Intern Med.* 1979 Aug; 91(2):205-7
51. H KARA;A.AVCllycols. Blunt chest trauma as a cause of acute myocardial infarction, *Acta Clin. Belg.* Vol. 69, n°5, Oct. 2014,367-370
52. GUSTAVSSON CG.ALBRECHTSSON UCHTSSON U y cols., A case of right coronary artery occlusion, caused by blunt chest trauma and treated with acute coronary artery bypass surgery, *Heart J.* 1992 Jan;13(1):133-6
53. J.D. ADLER, T.M. Scalea Right coronary artery dissection after blunt chest trauma, *Injury Extra* 41 (2010)77-79
54. MORENO R., PÉREZ DEL TODO J. y cols., Primary stenting in acute myocardial infarction secondary to right coronary artery dissection following blunt chest trauma. Usefulness of intracoronary ultrasound, *Int. J. Ccardiol.*, Vol. 103, No. 2,18 Aug. 2005, Pag. 209-211
55. PIFARRÉ R, CRICO J y cols., Acute coronary artery occlusion secondary to blunt chest trauma, *J Thorac CardiovascSurg.* 1982 Jan;83(1):122-5
56. ORENA, BAR-SHLOMO B, STERN S Acute coronary occlusion following blunt injury to the chest in the absence of coronary atherosclerosis, *Am Heart J.* 1976 Oct;92(4):501-5
57. GOKTEKIN O, UNALIR A, y cols, Traumatic total occlusion of left main coronary artery caused by blunt chest trauma, *J Invasive Cardiol.* 2002Aug; 14(8):463-5
58. LOSS DM, MACMILLAN RM, MARANHAO V Coronary artery obstruction due to blunt chest trauma with residual angina pectoris, *Cathet Cardiovasc Diagn.* 1983; 9(3):297-301
59. S. J. YOON y cols., Acute myocardial infarction caused by coronary artery dissection following blunt chest trauma, *YonseyMed. J.*, Vol. 44, n°4,736-739,2003
60. WALLER BF, PINKERTON CA y cols., Intravascular Ultrasound: a histological study of vessels during life. The new "gold standard" for vascular imaging. *Circulation*, 1992;85:2305-10
61. MOROCUTTI G, SPEDICATO L, VENDRAMETTO F, BERNARDI G. Intravascular echocardiography (ICUS) diagnosis of post-traumatic coronary dissection involving the common trunk. A case report and review of the literature, *G Ital Cardiol.* 1999 Sep; 29(9):1034-7
62. SYBRANDY KC, CRAMER MJ, BURGERSDIJK C. Diagnosing cardiac contusion: old wisdom and new insights. *Heart.* 2003;89:485-9
63. CHERNG W, BULLARD MJ, CHANG HJ, LIN FC. Diagnosis of coronary artery dissection following blunt chest trauma by transeophageal echocardiography, *J. Trauma*, 1995; 39(4):772-4
64. BANZO I, MONTERO A, URIARTE I, VALLINA N, HERNÁNDEZ A, GUEDE C, et al. Coronary artery occlusion and myocardial infarction: a seldom encountered complication of blunt chest trauma, *Clin Nucl Med.* 1999;24(2):94
65. SUTHERLAND GR, DRIEDGER AA, HOLLIDAY RL, CHEUNG HW, SIBBALD WJ. Frequency of myocardial injury after blunt chest trauma as evaluated by radionuclide angiography. *Am J Cardiol.* 1983;52:1099-103
66. RODRIGUEZ-SANTAMARTA M. y cols., Imagen en Cardiología, Hematoma coronario secundario a traumatismo torácico, *Rev. Esp. Cardiol.*, 2015, Article in Press
67. HOLANDA MS, DOMÍNGUEZ MJ, LÓPEZ-ESPADAS F, LÓPEZ M, DÍAZ-REGAÑÓN J, RODRÍGUEZ-BORREGÁN JC. Cardiac contusion following blunt chest trauma, *Eur J Emerg Med.* 2006;13:373-6
68. BOLAND J, LIMET R, TROTTEUR G, LEGRAND V, KULBERTUS H. Left main coronary dissection after mild trauma: favorable evolution with fibrinolytic and surgical therapies, *Chest* 1988;93:213-4
69. GINZBURG E, DYGERT J, PARRA-DAVILA E, et al. Coronary artery stenting for occlusive dissection after blunt chest trauma. *J Trauma* 1998; 45(1):157-61
70. LEE TB, LEE WZ. Blunt chest injury with traumatic dissection of right coronary artery, *J Trauma* 2002;53(3):617
71. MASTROROBERTO P, DI MIZIO G, COLOSIMO F, RICCI P, Occlusion of left and right coronary arteries and coronary sinus following blunt chest trauma, *J Forensic Sci.* 2011 Sep;56(5):1349-51
72. CALVO ORBE L, SOBRINO N, GARCÍA GALLEGO F, SOTILLO F, LÓPEZ SENDÓN JL, COMA I, et al. Infarto agudo de miocardio postraumático: necesidad de una actitud intervencionista precoz. *Rev Esp Cardiol* 1992; 45:288-92
73. C. FLEITAS QUINTERO, R. GÓMEZ IZQUIERDO, J.E. CASCALLANA DE LA PUENTE, R. M. COLINO NEVOT, A. GARCÍA FERNÁNDEZ, M.G. PAZOS GONZÁLEZ, Infarto de miocardio secundario a un traumatismo torácico cerrado que requirió trasplante cardíaco, *Emergencias*, 2002;14:104-106

74. GRIECO JG, MONTOYAA, SULLIVAN HJ, BAKHOS M, FOY BK, BLAKEMAN B, et al. Ventricular aneurysm due to blunt chest injury. *Ann Thorac Surg.* 1989
75. ISMAILOV RM, NESS RB, WEISS HB, LAWRENCE BA, MILLER TR. Trauma associated with acute myocardial infarction in a multi-state hospitalized population, *Int J Cardiol.* 2005; 105(2): 141
76. SHARMAA., Case report: Acute Myocardial Infarction related to blunt Thoracic Trauma: Review of literature with two case reports, *J Indian Acad Forensic Med,* 32(2), 165-7
77. NEDA BEHZADNIA y cols., Myocardial Infarction after Blunt Chest Trauma in Two Young Men, *Tanaffos* (2007) 6(2), 77-79
78. JENSEN S, KRISTENSEN, KRISTENSEN, Lethal myocardial infarction subsequent to compression of the left anterior descending coronary artery induced by traumatic hematoma, *IntJ Legal Med.* 1992;105(2):121
79. LAI CH, MAT, CHANGTC, CHANG MH, CHOU P, JONG GP, A case of blunt chest trauma induced acute myocardial infarction involving two vessels, *Int Heart J.* 2006 Jul;47(4):639-43.
80. SERRULLA RECH F, Disección coronaria aguda e infarto de miocardio secundarios a accidente de tráfico; presentación de un caso y sus problemas de valoración pericial médica, *Revista de la Escuela de Medicina Legal,* 2007.